

Винницкая областная клиническая больница им. М.И. Пирогова

Отделение лучевой диагностики

Кабинет магнитно-резонансной томографии

Протокол исследования нижнегрудной и поясничной отд.
позвоночника № 4203 от 11 - 6 - 2018

ФИО Безкоровайный С М 1975 г.р.

Структура тел позвонков частично с наличием дегенеративно-дистрофической перестройки .

Определяются выраженные явления остеохондроза с наличием формирования остеофитов , грыж Шморля

Межпозвонковые диски гипоинтенсивны на T2 ВИ , снижены в высоте, смещаясь дорзально образуют грыжи

L4 -L5 широкая , идет от одного фораминального отверстия к другому и выраженная более медиано-парамедиано сагит р – 6 мм

L5-S1 широкая , идет от одного фораминального отверстия к другому и выраженная более медиано-парамедиано справа , идет в верх в виде пальцевидного отростка , нельзя секвестации и эпидуральной реакции сагит р – 15.4мм


Нельзя исключить некоторого оттеснения корешков L4 и L5

Определяются начальные явления вторичного деформирующего артроза дугоот - ростчатых суст. с наличием некоторого сужения фораминального отверстий

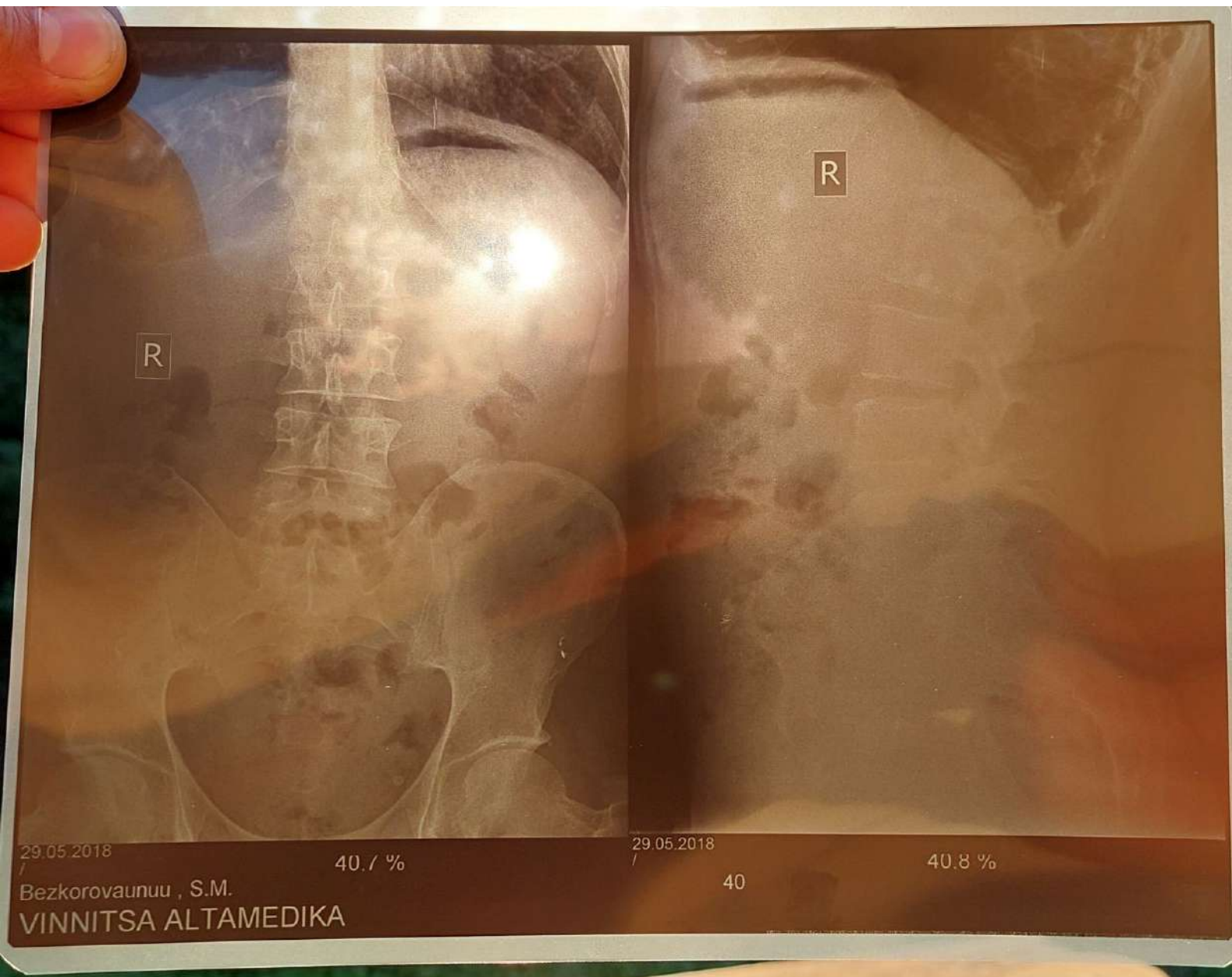
дуральный мешок и ликворные пространства незначительно деформированы на уровне грыж

Вещество мозга – без явной объемно-очаговой патологии

Врач



Довгань А Н



R

R

29.05.2018

40.7 %

29.05.2018

40.8 %

40

Bezkorovaunuu, S.M.
VINNITSA ALTAMEDIKA